

**МІНІСТЕРСТВО ОХОРОНИ ЗДОРОВ'Я УКРАЇНИ
ВИЩИЙ ДЕРЖАВНИЙ НАВЧАЛЬНИЙ ЗАКЛАД УКРАЇНИ
«УКРАЇНСЬКА МЕДИЧНА СТОМАТОЛОГІЧНА АКАДЕМІЯ»**

ЛОЗА ХРИСТИНА ОЛЕГІВНА

УДК 616.742/743-089-003.92-084

**ІНТРАОПЕРАЦІЙНА ПРОФІЛАКТИКА УТВОРЕННЯ
ПАТОЛОГІЧНИХ РУБЦІВ ШКІРИ В РІЗНИХ ДІЛЯНКАХ ОБЛИЧЧЯ
ТА ШИЇ
(ЕКСПЕРИМЕНТАЛЬНО-КЛІНІЧНЕ ДОСЛІДЖЕННЯ)**

14.01.22 – стоматологія

Автореферат
дисертації на здобуття наукового ступеня
кандидата медичних наук

Полтава – 2016

Дисертацією є рукопис.

Робота виконана у Вищому державному навчальному закладі України «Українська медична стоматологічна академія» МОЗ України, м. Полтава.

Науковий керівник:

доктор медичних наук, професор **Аветіков Давид Соломонович**, Вищий державний навчальний заклад України «Українська медична стоматологічна академія» МОЗ України, м. Полтава, кафедра хірургічної стоматології та щелепно-лицевої хірургії з пластичною та реконструктивною хірургією голови та шиї, завідувач.

Офіційні опоненти:

- доктор медичних наук, професор **Рузін Геннадій Петрович**, Харківський національний медичний університет МОЗ України, кафедра хірургічної стоматології та щелепно-лицевої хірургії, професор;

- доктор медичних наук, професор **Нагірний Ярослав Петрович**, Державний вищий навчальний заклад «Тернопільський державний медичний університет імені І.Я. Горбачевського» МОЗ України, кафедра хірургічної стоматології, завідувач.

Захист відбудеться « » _____ 2016 року о ____ годині на засіданні спеціалізованої вченої ради Д 44.601.01 при Вищому державному навчальному закладі України «Українська медична стоматологічна академія» МОЗ України за адресою: 36011, м. Полтава, вул. Шевченка, 23.

З дисертацією можна ознайомитись у бібліотеці Вищого державного навчального закладу України «Українська медична стоматологічна академія» МОЗ України (м. Полтава, вул. Шевченка, 23).

Автореферат розісланий « » _____ 2016 р.

Вчений секретар
спеціалізованої вченої ради

О.В. Гуржій

ЗАГАЛЬНА ХАРАКТЕРИСТИКА РОБОТИ

Актуальність теми. Згідно статистичних даних, що публікуються в сучасних наукових виданнях, патологічні рубці зустрічаються в 10% від загальної популяції населення земної кулі, з досить великим відсотком рецидивів у післяопераційному періоді, які сягають 55-68%. Вважається, що суттєвої принципової біологічної різниці між класичними видами рубців не існує, але їм притаманна єдина відмінна ознака – процеси колагеносинтезу домінують над процесами колагенолізу (Аветіков Д.С., 2011; Белоусов А.Е., 2005; Скрипник В.М., 2012; Ogawa R., 2013).

Частина науковців пов'язує утворення келоїдних рубців з наслідками проліфераційної активності фіброзної тканини саме в підсосочковому шарі дерми і є наслідком травматичного пошкодження (Бондарев С.В., 2007), а інші стверджують, що вони виникають внаслідок появи дегенеративних процесів безпосередньо у сполучній тканині дерми (Денисенко О.Г., 2006).

На думку багатьох авторів лікування патологічних рубців є досить проблематичним, але провідним методом залишається оперативний (Королева А.М., 2009). На превеликий жаль, після хірургічної корекції в 55-68% випадків спостерігаються рецидиви. Крім того, навіть наявність значної кількості альтернативних методик, які використовуються для впливу на келоїдні та гіпертрофічні рубці (рентгенотерапія, гормонотерапія, променева терапія) не дозволяє досягти відповідних змін, як у функціональному, так і у косметичному аспектах (Брагіна І.Ю., 2009; Кирюшина А.В., 2009; Мишалов В.Г., 2008; Monstrey S., 2014). Досить важливу роль при виборі методики лікування відіграє локалізація рубців у певних анатомічних ділянках, оскільки вона досить часто визначає їх естетичний кінцевий результат для конкретного пацієнта (Аветіков Д.С., 2011; Tagami H., 2008; Visscher M.O., 2014).

Незважаючи на наявність значної кількості новітніх наукових досягнень, присвячених вивченню патогенетичних механізмів, що беруть участь у формуванні рубців, залишається низка нез'ясованих питань. Зокрема, проведені численні дослідження щодо визначення імовірності утворення патологічних рубців у різних ділянках шкіри голови та шиї, але, при цьому, мало уваги приділяється висвітленню питань стосовно їх профілактики (Son D., 2014).

Існуючі методи запобігання утворення патологічних рубців проводяться на різних етапах їх формування (Фисталь Н.Н., 2013; Чуб С.Г., 2009; Al-Shaqsi S., 2016). За даними більшості авторів, доопераційні методи є мало ефективними, а післяопераційні досить часто не дають змоги досягти бажаного результату (Ярешко В.Г., 2011). Значна увага приділяється і способам зближення країв рани та вибору шовного матеріалу для отримання нормотрофічного виду рубця (Beer K., 2011; Gazivoda D., 2015; Regula C.G., 2015; Yang C.S., 2009). Проте, кількість незадовільних наслідків залишається досить високою. Інтраопераційні методи профілактики в літературних джерелах зустрічаються рідко, хоча,

на нашу думку, запобігання утворення патологічних рубців саме на даному етапі є найефективнішим.

Беззаперечним залишається той факт, що наявність косметичних дефектів здатна знижувати якість життя пацієнта, а також, може призвести до інвалідизації та розвитку нервово-психічних розладів (Дворянкова Е. В., 2007; Воск О., 2006).

Тому, на наш погляд, пошук шляхів запобігання утворення патологічних рубців саме в інтраопераційному періоді становить великий науковий та клінічний інтерес, що й обумовлює актуальність даної дисертаційної роботи.

Зв'язок роботи з науковими програмами, планами, темами. Дисертаційна робота є фрагментом комплексної теми кафедри хірургічної стоматології та щелепно-лицевої хірургії з пластичною та реконструктивною хірургією голови та шиї Вищого державного навчального закладу України "Українська медична стоматологічна академія" (м. Полтава) «Алгоритм хірургічного та консервативного лікування хворих, що мають косметичні дефекти тканин щелепно-лицевої ділянки, інволюційний птоз шкіри обличчя та шиї, больові синдроми обличчя та профілактика утворення патологічних рубцевозмінених тканин» (номер держреєстрації 0114U001910).

Автор є безпосереднім виконавцем фрагмента зазначеної науково-дослідної теми.

Мета дослідження – підвищення ефективності профілактичних заходів в інтраопераційному періоді стосовно виникнення післяопераційних рубців шкіри різних анатомічних ділянок обличчя та шиї шляхом застосування клейових технологій.

Завдання дослідження:

1. Встановити морфологічну характеристику рубцевозміненої шкіри щурів у залежності від способу закриття операційних ран.
2. Вивчити динаміку змін біохімічних показників у гомогенаті шкіри тварин при закритті ран різними способами.
3. Вивчити репаративну здатність шкіри та кисневий стан у рубцевозмінених тканинах за умов накладання вузлових швів та нанесення шкірного клею.
4. Розробити метод інтраопераційної профілактики утворення патологічних рубців при накладанні внутрішньошкірного косметичного шва за авторською методикою у комбінації із застосуванням шкірного клею «Дермабонд».
5. Дослідити динаміку клінічних змін параметрів, що характеризують стан післяопераційних рубців при різних способах закриття операційних ран.

Об'єкт дослідження: рубцевозмінені тканини шкіри у різних ділянках обличчя та шиї після планових операційних втручань.

Предмет дослідження: ефективність застосування внутрішньошкірного шва у поєднанні із шкірним клеєм «Дермабонд» щодо профілактики утворення постопераційних патологічних рубців шкіри.

Методи дослідження: для досягнення поставленої мети були використані наступні методи:

- експериментальний – для відтворення моделі рубцевозмінених тканин;
- гістотопографічний – для вивчення морфо-функціональних особливостей будови рубцевозмінених тканин;
- біохімічні – для визначення ступеня активності вільнорадикального окиснення, антиоксидантної системи, виявлення можливої гіпоксії, а також дослідження маркерів запалення, мікробного обсіменіння та неспецифічного імунітету і репаративної здатності тканин дерми;
- клінічні – для вивчення динаміки клінічних змін у післяопераційних рубцях;
- статистичні методи обробки отриманих даних.

Наукова новизна отриманих результатів. Вивчено та надано порівняльну характеристику механізмів формування післяопераційних рубців за умови ушивання рани атравматичними хірургічними нитками в порівнянні із застосуванням шкірного клею.

Проведено порівняльний аналіз впливу на ступінь активності вільнорадикального окиснення, реактивності антиоксидантної системи, наявності можливої гіпоксії, а також на рівень маркерів запалення, мікробного обсіменіння та неспецифічного імунітету і репаративної здатності тканин дерми при закритті операційних ран різними способами.

Вивчені особливості впливу окремих шовних матеріалів (атравматичних хірургічних ниток та шкірного клею) на якість утворення післяопераційного рубця в порівняльному аспекті.

Розроблено алгоритм методики інтраопераційної профілактики патологічних рубців шкіри обличчя та шиї.

Практичне значення отриманих результатів. За допомогою експериментальної моделі створено морфо-біохімічний доказовий базис ефективності шкірного клею в процесах формування післяопераційних нормотрофічних рубців шкіри. Розроблено спосіб інтраопераційної профілактики утворення патологічних рубців шляхом накладання внутрішньошкірного косметичного шва за авторською методикою із використанням шкірного клею «Дермабонд», що дозволяє досягти оптимального функціонального та естетичного результату формування післяопераційного рубця.

Результати дослідження впроваджені в клінічну практику щелепно-лицевого відділення Полтавської обласної клінічної лікарні ім. М.В. Скліфосовського; щелепно-лицевого відділення Тернопільської обласної клінічної лікарні та використовуються в навчальному процесі на кафедрах хірургічної стоматології та щелепно-лицевої хірургії з пластичною та

реконструктивною хірургією голови та шиї Вищого державного навчального закладу України «Українська медична стоматологічна академія»; хірургічної стоматології та щелепно-лицевої хірургії Харківського національного медичного університету; хірургічної стоматології ДВНЗ «Тернопільський державний медичний університет ім. І.Я. Горбачевського»; хірургічної стоматології, імплантології та пародонтології ДЗ «Дніпропетровська медична академія МОЗ України».

Особистий внесок здобувача. Дисертаційна робота є самостійним науковим дослідженням. Автором особисто проведено моніторинг відомих фундаментальних та періодичних наукових видань із досліджуваної теми, систематизовано інформаційно-патентний пошук.

Дисертантом виконано узагальнення основних теоретичних та практичних положень власної наукової роботи, аргументовано вибір методик обстеження, лікувальних та профілактичних заходів, проведені клінічні методи дослідження. Запатентовані та впроваджені в клінічну практику та навчальний процес способи профілактики утворення патологічних післяопераційних рубців, що локалізовані в ділянках голови та шиї. За консультативними даними наукового керівника написано розділи дисертації: «Аналіз і узагальнення результатів дослідження», «Висновки» та «Практичні рекомендації». У публікаціях, надрукованих у співавторстві, основні ідеї та матеріали належать дисертанту.

Морфологічні дослідження проведені на кафедрі патоморфології з секційним курсом (зав. кафедри – д.мед.н., професор Старченко І.І.) Вищого державного навчального закладу України «Українська медична стоматологічна академія». Біохімічні дослідження виконані на кафедрі клініко-лабораторної діагностики (зав. кафедри – д.мед.н., професор Криницька І.Я.) Тернопільського державного медичного університету ім. І.Я. Горбачевського. Клінічні дослідження проведені на базі відділення щелепно-лицевої хірургії Полтавської обласної клінічної лікарні ім. М.В. Скліфосовського. Автор щиро вдячний співробітникам цих установ за надану допомогу.

Апробація результатів дисертації. Основні положення дисертаційної роботи доповідались на: міжнародній науково-практичній конференції «Актуальні досягнення медичних наукових досліджень в Україні та країнах ближнього зарубіжжя» (Київ, 2013); III Всеукраїнській науково-практичній конференції студентів та молодих вчених «Сучасні можливості стоматології» (Луганськ, 2013); Всеукраїнській науково-практичній конференції «Медична наука – 2012» (Полтава, 2013); міжнародному конгресі III Слобожанського стоматологічного форуму «Сучасні досягнення у профілактиці, діагностиці та лікуванні стоматологічних захворювань (Харків, 2013); X міжнародній медико-фармацевтичній конференції студентів і молодих вчених «Актуальні проблеми медицини і фармації» (Чернівці, 2013); науково-практичній конференції «Сучасні методи діагностики, лікування та профілактики в хірургічній стоматології та щелепно-лицевій хірургії» (Полтава, 2014);

науково-практичній конференції «Новітні технології в хірургічній стоматології та щелепно-лицевій хірургії» (Одеса, 2014); IV з'їзді Української асоціації черепно-щелепно-лицевих хірургів, присвячений досягненням видатних щелепно-лицевих хірургів (Київ, 2015); Всеукраїнській науково-практичній конференції молодих вчених «Медицина наука в практику охорони здоров'я – 2015» (Полтава, 2015); обласній науково-практичній конференції «Сучасні досягнення та перспективи розвитку хірургічної стоматології та щелепно-лицевої хірургії» (Полтава, 2015); міжнародній науково-практичній конференції «Сучасна стоматологія та щелепно-лицева хірургія» (Київ, 2016).

Публікації. За матеріалами дисертаційної роботи опубліковано 17 наукових праць, серед них 5 статей – в наукових фахових виданнях України, 2 статті у журналах, що індексуються базою даних Scopus, 9 робіт у вигляді тез конференцій у збірниках наукових праць, отримано 1 деклараційний патент України на корисну модель.

Структура та обсяг дисертації. Дисертаційна робота викладена українською мовою на 164 сторінках і складається зі вступу, огляду літератури, опису об'єктів і методів досліджень, 3 розділів власних досліджень, обговорення результатів дослідження, висновків, практичних рекомендацій, списку використаних джерел, який містить 157 джерел (з яких 92 - кирилицею, 65 – латиницею). Фактичні дані наведені в 11 таблицях, ілюстровані 75 рисунками.

ОСНОВНИЙ ЗМІСТ

Об'єкти та методи досліджень. Експериментальні дослідження проведено на кафедрі патологічної анатомії з секційним курсом ВДНЗ України «УМСА» та віварії ВДНЗУ України «УМСА». В експерименті використовувалися 60 щурів-самців масою 220-260 г. Усім тваринам під ефірним наркозом проводили повношарові прямолінійні розрізи довжиною 2 см на передній поверхні живота у поздовжньому напрямку. У якості шовного матеріалу для закриття післяопераційної рани тваринам 1-ї експериментальної групи (30 щурів) застосовували вузлові шви ниткою «Поліамід 5/0». Тваринам 2-ї експериментальної групи (30 щурів) був нанесений шкірний клей «Дермабонд». Тварин виводили з експерименту на 3, 7 та 28 добу після оперативного втручання, шляхом введення летальної дози тіопенталу натрію.

Для гістологічного дослідження були взяті повношарові клапті шкіри щурів у ділянці післяопераційного рубця, розміром 2×1 см фіксували в 12% нейтральному формаліні, зневоднювали, ущільнювали в парафін за загальноприйнятими методиками (Меркулов А.Б., 1969). З парафінових блоків виготовляли зрізи товщиною 5-7 мкм, які забарвлювали гематоксилін-еозином.

На гістологічних препаратах методом стандартних площ ($S = 10000 \text{ мкм}^2$) визначали щільність розташування і співвідношення клітинних

елементів різних класів в ділянці післяопераційної рани (Автандилов Г.Г., 1990).

Біохімічні дослідження проведені на кафедрі патологічної фізіології ТДМУ ім. І.Я. Горбачевського. Для вимірювання рівня активних форм кисню (АФК) використовували дихлорфлюоресцеїну дیاцетат (ДХФ-ДА) («Sigma Aldrich», USA), який є барвником із заблокованою флюоресценцією (Li W., 2012).

Вміст ГПЛ вивчали за методом, який ґрунтується на тому, що екстраговані гептан-ізопропіловою сумішшю гідропероксиди мають відповідний максимум поглинання при $\lambda = 232$ нм (Влізло В.В., 2012).

Концентрацію ДК та ТК визначали за методом, який полягає у тому, що екстраговані гептан-ізопропаноловою сумішшю гідропероксиди мають відповідний максимум поглинання: ДК при довжині хвилі $\lambda = 232$ нм, ТК – при 275 нм (Бузлама В. С., 1997).

Визначення окиснювальної модифікації білків проводили за І.Ф.Мещишен (1998).

Активність СОД визначали за стандартним методом (Чевари С., 1985), активність каталази вивчали за методом, який базується на здатності пероксиду водню утворювати з молібдатом амонію стійкий забарвлений комплекс, інтенсивність якого обернено пропорційна активності каталази у досліджуваному субстраті (Корольок М. А., 1988).

Сумарний вміст метаболітів оксиду азоту – нітрат-аніону (NO-3) та нітрит-аніону (NO-2), визначали методом фотометрії, використовуючи реактив Грейса (розчин сульфаніламиду та N-нафтил-етилендіаміндігидрохлорид у 30% крижаній оцтовій кислоті), який використовували в якості кольорового реагенту, що дає малинове забарвлення за наявності метаболітів оксиду азоту в рідині (Метельская В.А., 2005).

Інтенсивність репаративних процесів розраховували за кількістю РНК і ДНК у гомогенаті шкіри за методикою А.С. Спіріна (Камышников В.С., 2004).

Визначення вмісту неоптерину проводили за допомогою твердофазного імуноферментного аналізу з використанням наборів реактивів “Neopterin ELISA” фірми “IBL” (Німеччина) (Пустовалова Р.А., 2011).

Клінічні дослідження проводили на базі кафедри хірургічної стоматології та щелепно-лицевої хірургії з пластичною та реконструктивною хірургією голови та ший, у відділенні щелепно-лицевої хірургії Полтавської обласної клінічної лікарні ім. Скліфосовського, 3-ої міської клінічної поліклініки м. Полтави. У дослідження включено 60 пацієнтів, яким проведено оперативне втручання з приводу видалення доброякісних новоутворень чи інші місцево-пластичні операції. Розподіл клінічних груп проведено у залежності від способу закриття операційної рани. До I групи ввійшло 30 пацієнтів, яким накладено вузлові шви, до II групи – 30 пацієнтів, яким у якості профілактики утворення патологічних

рубців на раневу поверхню нанесено шкірний клей «Дермабонд». Вік пацієнтів коливався від 18 до 59 років.

Для створення необхідних умов нанесення шкірного клею «Дермабонд» ушивання рани проводили за запропонованим способом.

Клінічна оцінка якості формування післяопераційних рубців проводилась на 1-шу, 7-му, 14-ту, 28-му, 180-ту та 360-ту добу після оперативного втручання за зведеною стандартизованою таблицею в нашій модифікації, яка характеризувала утворення рубців за 7 ознаками (васкуляризація, пігментація, висота рубцевозмінених тканин над поверхнею шкіри, характер поверхні, щільність рубця, суб'єктивні відчуття пацієнта).

Термометричне дослідження проводилось всім пацієнтам без винятку на 1-шу, 7-му, 14-ту, 28-му, 180-ту та 360-ту добу після оперативного втручання за допомогою безконтактного інфрачервоного медичного термометра ТМ-65Е (Ecomed) у ділянках рубцевозмінених тканин. Показники порівнювались із такими ж на протилежній здоровій ділянці однієї людини.

Планіметричне дослідження проводилось за запропонованим нами способом вимірювання площі рубців шкіри. Дослідження проводилось всім пацієнтам в аналогічні терміни спостереження.

Отриманий цифровий матеріал піддавали статистичному аналізу з використанням t-критерію Стьюдента. Розраховували середні арифметичні величини, середню квадратичну (M), середнє квадратичне відхилення (сігма Σ), середнє квадратичної помилки (m), критерії вірогідності (t). Відмінності враховувались за вірогідності при $p \leq 0,05$. Статистичні результати, для яких ймовірність помилки була меншою ніж 5% ($P \leq 0,05$), вважались достовірними.

При визначенні вірогідності показників дослідження, із непараметричних методів нами було використано U-критерій Уїлкоксона-Манна-Уїтні. Відмінності вважались за вірогідні при $p \leq 0,05$.

Для розрахунків використовували комп'ютерну програму Excel (Microsoft) та STATISTICA.

Результати досліджень та їх обговорення. Для створення доказового базису доцільності застосування шкірного клею у клініці для профілактики утворення патологічних рубців, нами відтворено експериментальну модель післяопераційних рубців та проведено ряд досліджень, які дають змогу простежити динаміку морфологічних та біохімічних змін у рубцевозмінених тканинах після застосування різних методів фіксації країв ран.

Доведено, що будова і вид рубця залежить від процесів, які відбуваються в рані на ранньому післяопераційному періоді, на які, в свою чергу, значною мірою, впливає вид використаного шовного матеріалу (Regula S.G., 2015). Отримані нами дані експериментальних морфологічних досліджень також доводять аналогічну залежність. Лінія рубців тварин I групи має нерівні контури на 3-тю та 7-му добу після

оперативного втручання, через стягнення країв рани вузловими швами. Окрім цього, в 1 добу спостерігається виражений набряк та гіперемія, які значно зменшуються до 7-ої доби. У тварин II групи формуються рівні лінійні рубці, незначний набряк та гіперемія виявляються лише на 3 добу після оперативного втручання. Ознаки нагноєння відсутні в обох групах тварин впродовж всіх термінів спостережень.

У шкірі тварин, яким накладено вузлові шви процес епітелізації та очищення ран триває довше, ніж аналогічні процеси при нанесенні клею на раневу поверхню: на 3-тю добу після операції, в п'яти випадках (50 %), спостерігався багатошаровий плоский епітелій, який заміщує рановий дефект над грануляційною тканиною, що свідчить про початок процесу епітелізації у тварин I групи.

У двох спостереженнях (20 %) виявляється повна епітелізація, коли епітелій повністю покриває рановий дефект, в трьох (30 %) – часткова, коли епітелій виявляється лише в периферичних відділах ранового дефекту, при цьому в центральних відділах післяопераційної рани на поверхні знаходяться безструктурні еозинофільні маси, що свідчить про наявність незавершеного процесу очищення рани.

На мікропрепаратах шкіри тварин, яким нанесено клей, на 3-тю добу епітелізація несформованого сполучнотканинного рубця виявляється у всіх спостереженнях, при цьому у восьми випадках (80 %) епітелій практично повністю покриває рановий дефект вже на 3-тю добу. Окрім цього, слід відзначити відсутність тканинного детриту на ділянках непокритих епітелієм, що свідчить про повне очищення рани.

Також, нами виявлено додаткові явища інфільтрації навколо залишків шовного матеріалу на 3-тю та 7-му добу експерименту, що на нашу думку, збільшує тривалість процесу загоєння рани. У рубцевозмінній шкірі тварин, яким нанесено клей, на відміну від попередньої групи, таких залишків та явищ не виявлено.

Щільність клітинних елементів у рубцевозмінених тканинах тварин, яким накладено вузлові шви, впродовж усіх термінів досліджень, достовірно перевищує таку у тканинах щурів, яким нанесено шкірний клей (рис. 1).

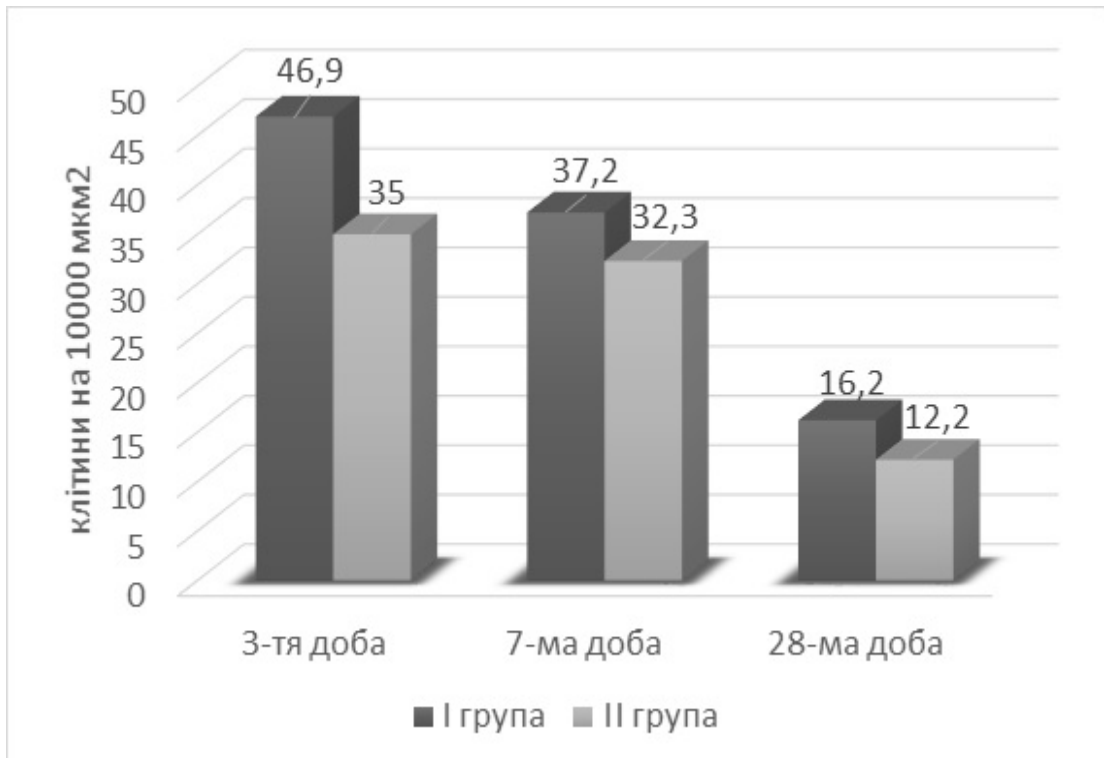


Рис. 1 Порівняльна характеристика показників щільності клітинних елементів у тварин I та II експериментальних груп.

При цьому, співвідношення клітинних елементів вказує на більш інтенсивний розвиток та тривалість запального процесу, викликаного накладеними вузловими швами (рис. 2).

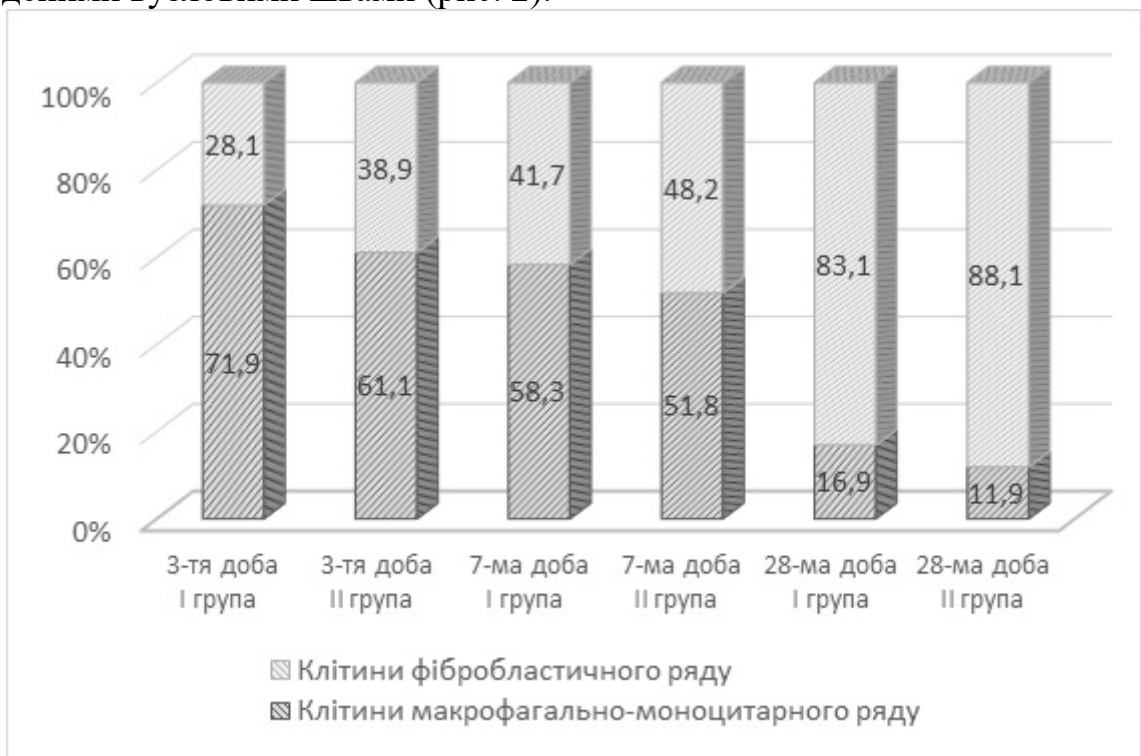


Рис. 2 Порівняльна характеристика показників співвідношення клітинних елементів макрофагально-моноцитарного і фібробластичного ряду у тварин I та II експериментальних груп.

У літературних джерелах опубліковані спостереження виявлених лігатурних абсцесів та кератинізованих кіст, які утворюються внаслідок травми від прошивання. Клінічно такі кісти виглядають як невеликі, щільні, білі або жовто-білі папули, нерідко приймаються за міліарні або епідермоїдні кісти. Між 10-ою і 25-ою добою зазвичай відбувається зворотній розвиток цих утворень з наступним заміщенням рубцевою тканиною. Лігатурні абсцеси, як правило, зникають, а міліарні кісти можуть залишитися (Kuznetsova I.V., 2014).

Проведені нами дослідження доводять, що накладання вузлових швів призводить до появи подібних утворень. На 7-му добу, у шкірі тварин I групи, виявлено епідермальні кісти та концентричні структури, утворені епітеліальними клітинами, які за своїми морфологічними властивостями нагадують епітеліоцити зернистого шару, в центрі яких іноді виявляються рогові маси. Дані структури досить схожі на «ракові перлини», які виявляються в епітеліальних комплексах плоскоклітинного зроговілого раку, при деяких шкірних захворюваннях пухлинної і запальної природи, і, являючи собою прояви рогової дистрофії, свідчать про порушення процесу кератинізації в епітеліальному пласті.

Зроговілі кісти виявлені на 28-му добу і являють собою частіше замкнуті порожнинні утворення, розташовані у дещо потовщених ділянках епітеліального пласта із заповненням зроговілими масами. Стінка подібних кіст утворена епітеліоцитами зернистого шару дерми. У шкірі тварин, яким нанесено клей, кіст та кістоподібних утворень нами не виявлено впродовж всіх термінів спостережень.

Досить важливою відмінністю між процесами загоєння ран у тварин I та II групи є наявність ознак дискератозу. Порушення процесу зроговіння, які проявляються як гіперкератозом, так і утворенням зроговілих кіст всередині епітеліального пласта, виявлено у рубцевозмінених тканинах щурів, яким накладено вузлові шви. У групі щурів, яким нанесено клей, такі порушення відсутні впродовж всіх термінів спостережень.

Виявлені нами розлади кровоносного мікроциркуляторного русла у рубцевозмінених тканинах щурів I групи, дають підстави стверджувати, що при накладанні вузлових швів порушується трофіка тканин, що у свою чергу, впливає на якість формування рубця.

За даними літературних джерел, поява запального раневого процесу призводить до активації вільнорадикального окиснення. Нами доведено, що інтенсивність ВРО нижча у тканинах тварин, яким нанесено шкірний клей на раневу поверхню. Доказом цьому є перевищення концентрації АФК у тканинах тварин I групи в 1,16 разів на 3-тю добу, у 2,13 разів на 7-му добу та в 1,15 разів на 28-му добу відносно цього показника у тканинах тварин II групи. Перевищення вмісту ГПЛ у тварин обох груп виявлялася практично рівнозначно, однак, у групі тварин, яким нанесено клей, на 28-му добу показник досягає норми. Подібна динаміка концентрації ДК та ТК спостерігається також у гомогенатах тварин I та II групи. Значного

перевищення норми зазнають показники альдегідо- та кетоніоходних нейтрального й основного характеру на 3-тю добу експерименту. Вміст ОМБ₃₇₀ у гомогенаті тварин I групи виявляється більшим в 2,5 рази за аналогічний у інтактній шкірі, але в 1,3 разів меншим, ніж у II групі.

Слід зазначити, що всі показники дослідження вказують на достовірно нижчу активацію процесів ВРО у клітинах тварин, яким нанесено шкірний клей.

Таким чином, активація процесів ВРО, яка властива для будь-якого етапу загоєння, спостерігалася у тварин обох груп. Однак, при застосуванні шкірного клею інтенсивність утворення вільних радикалів загалом дещо нижча, ніж при накладанні вузлових швів.

У відповідь на активацію процесів ВРО виявлена відповідна реакція антиоксидантної системи. На ранніх етапах формування рубця (на 3-тю добу) виявлялося підвищення показників активності системи АО в обох групах. При цьому в експериментальній групі тварин, яким накладено вузлові шви, активність СОД та каталази значно перевищувала показники інтактної шкіри і становила $(134,86 \pm 5,75)$ ум.од. та $(102,57 \pm 3,12)$ кат/кг відповідно.

Такі дані, вочевидь, свідчать про активацію механізмів вільнорадикального окиснення внаслідок травмуючого фактору. Достовірно зменшення усіх показників визначалося у шкірі тварин обох груп на 7-му добу дослідження. Однак, різниця зміни даних активності СОД була вища у II групі тварин, яким наносили шкірний клей, і становила 75,3 %, тоді, як у I групі – 28,9 %. На 28-му добу спостерігалася досягнення рівня норми активності СОД у щурів II групи, проте у тварин I групи даний показник залишався високим $(80,52 \pm 2,86)$ ум.од.

На 3-тю добу експерименту активність каталази у гомогенаті шкіри тварин, яким накладено клей, також перевищувала показники інтактної групи на 57,2 %, проте вже на 28-му добу їх різниця становила всього 8,4%. Активність цього ж ферменту на 7-му добу у тварин, яким накладено вузлові шви, перевищувала такий показник у здоровій шкірі на 22,9 %, а на 28-му добу – на 10,9 %. Отже, досягнення рівня норми активності каталази у щурів I групи не відбувалося впродовж всього періоду експериментальних досліджень.

Окрім цього, виявлялися явища гіпоксії на ранніх етапах загоєння післяопераційних ран, про що свідчило підвищення вмісту метаболітів NO, проте, при застосуванні шкірного клею вони були менш виражені. Накладання вузлових швів спричинило виявлення кисневодефіцитного стану у клітинах рубцевозмінених тканин впродовж всього періоду експериментального дослідження. На 3-тю добу досліджень вміст метаболітів NO у гомогенаті шкіри тварин I групи становило 156,3 % від рівня цього показника інтактної групи, у II групі – 127,8 %. Таке підвищення, на нашу думку, вказує не лише на розвиток гіпоксії на ранньому етапі епітелізації рани, але й являється необхідним активатором процесу колагеногенезу. На 7-му добу спостерігалася зниження

концентрації метаболітів NO у гомогенаті шкіри тварин як I, так і II групи та становило відповідно 134,8 % і 109,8 % відносно показника в інтактній групі. Незначне перевищення норми виявлялося на 28-му добу у клітинах тварин, яким накладено вузлові шви (112,2 %), що, ймовірно, обумовлено незавершеним процесом формування післяопераційного рубця.

Водночас, у щурів, яким нанесено шкірний клей, концентрація метаболітів NO практично рівна інтактній, що також може бути доказом швидшого перебігу репаративного процесу у рубцевозмінених тканинах тварин цієї групи.

При вивченні впливу вузлових швів та шкірного клею на репаративну здатність шкіри встановлено, що цей показник значно знижувався на 3-тю добу в обох випадках. Про це свідчить зниження вмісту РНК та ДНК відносно рівня інтактної шкіри у 1,3 разів відповідно у I групі та в 1,2 і 1,3 разів у II групі. Однак, вже на 7-му добу репаративна здатність шкіри при застосуванні клею відновлюється – рівень вмісту РНК та ДНК досягає норми, тоді, коли у шкірі щурів, яким накладено вузлові шви ці показники на 18 % та 12 % відповідно більші, ніж у попередній групі, а досягнення норми спостерігається на 28-му добу.

Встановлено, що активність запального процесу значно зростає на 3-тю добу експериментального дослідження, про що свідчать високі показники неоптерину у супернатантах гомогенатів шкіри тварин I та II груп – $(34,70 \pm 1,06)$ нмоль/л та $(21,76 \pm 2,29)$ нмоль/л відповідно. Зменшення цього показника спостерігалось на 7-му добу в 1,7 разів у щурів, яким накладено шви та в 1,3 рази у щурів, яким нанесено клей. На 28-му добу вміст неоптерину досягав норми у супернатантах гомогенатів шкіри тварин I та II груп і становив $(0,88 \pm 0,09)$ нмоль/л та $(0,45 \pm 0,06)$ нмоль/л відповідно.

Слід зазначити, що у тварин, яким нанесено клей інтенсивність запальних явищ була нижча, а їх пригнічення відбувалося швидше, ніж у щурів, яким накладено шви. Концентрація еластази, яка у гомогенаті шкіри тварин I групи становила $(26,23 \pm 1,500)$ мккат/кг, у II групі – $(19,23 \pm 1,26)$ мккат/кг. Вже на 7-му добу цей показник зменшувався в 1,7 разів і складав $(17,06 \pm 1,0)$ мккат/кг у гомогенаті шкіри щурів, яким накладено вузлові шви та $(15,32 \pm 0,72)$ мккат/кг у групі тварин, яким нанесено клей. Вже на 28-му добу активність еластази не перевищувала норми у I і II експериментальних групах – $(10,91 \pm 0,37)$ мккат/кг та $(9,90 \pm 0,34)$ мккат/кг відповідно.

На основі проведених нами клінічних досліджень можна стверджувати, що застосування шкірного клею є більш ефективним для профілактики утворення патологічних рубців, ніж накладання вузлових швів. Вже на 1-шу добу після оперативного втручання інтенсивність набряку та гіперемії була нижча у пацієнтів, яким нанесено клей, за шкалою оцінки післяопераційних рубців сумарна кількість балів становила 32 бали, що майже в 1,7 разів менше, ніж у пацієнтів, яким накладено шви.

Гіперпігментація рубця спостерігалася у всіх пацієнтів (100 %) в обох групах на 1-шу добу – 60 балів за шкалою оцінки післяопераційних рубців. На 7-му добу після операції кількість балів параметру П-2 у пацієнтів I групи залишалася максимальною тоді, коли у II групі це значення зменшувалося на 16 балів. На 14-ту добу кількість балів у I групі суттєво перевищувала таку у II групі на 28 балів. Однаковою сума балів цього параметру П-2 виявлялася на 28-му та 180-ту добу і становила 10 та 6 балів відповідно. Однак, незважаючи на те, що на 180-ту добу сума балів є рівнозначною, у 2 пацієнтів (6,7 %), яким накладено вузлові шви виявлялася гіперпігментація та гіпопігментація також у 2 випадках (6,7 %), водночас, у пацієнтів, яким нанесено клей гіперпігментація визначалася у 1 випадку (3,3%), а у 4 випадках (13,3%) – гіпопігментація. На останньому терміні спостереження сума балів цього параметру П-2 була більшою на 2 бали у пацієнтів II групи у порівнянні із I групою, що також пов'язано із наявністю гіпопігментації у більшій кількості осіб, яким нанесено клей.

Підвищення рубців над поверхнею шкіри спостерігалось на 1-шу добу у пацієнтів I групи на (1-2) мм у 10 випадках (33,3 %) та більше 2 мм – у 20 (66,7 %), при цьому рівномірне підвищення визначалося у 2 осіб (6,7 %), а нерівномірне – у 28 (93,3 %). У II групі пацієнтів підвищення рубців над поверхнею шкіри більше 2 мм спостерігалось лише в 1 пацієнта (3,3 %) на 1-шу та 7-му добу, окрім цього, визначався рівномірний характер поверхні рубців на всіх термінах досліджень.

Таким чином, підвищення рубців над поверхнею шкіри значно менше та рівномірне вже в перші терміни обстеження у пацієнтів, яким нанесено клей, порівняно із пацієнтами, яким накладено вузлові шви.

Консистенція післяопераційних рубців, які формувалися після нанесення клею, була помірно ущільненою у перші терміни обстеження (на 1-шу та 7-му добу) та м'яко-еластичною у 43,3 % обстежених на 14-ту добу.

На відміну від попередньої групи, у пацієнтів із вузловими швами виявлялася виражена індурація, яка зберігалася до 14-ої доби, помірне ущільнення – до 180-ої та 360-ої доби (у 80 % та 56,7 % відповідно).

Скарги на свербіж, у I групі пацієнтів, були більш виражені на 1-шу та 7-му добу після оперативного втручання, сума балів цього параметру становила 36 і 39 відповідно. Пацієнти, яким нанесено шкірний клей, скаржилися на менш інтенсивний свербіж порівняно із попередньою групою пацієнтів, при цьому максимальна кількість балів становила 23 на 14-ту добу, що можливо пов'язано із відлущуванням клею. Проте, впродовж всіх термінів спостереження скарги на більш інтенсивний свербіж виявлялися у більшій кількості пацієнтів I групи, яким накладено вузлові шви.

Больові відчуття були менш інтенсивні у пацієнтів, яким нанесено клей на ранніх термінах обстеження (на 1-шу, 7-му, 14-ту та 28-му добу) у 2,1, 2,6, 3,6 та 4,5 разів, порівняно із групою пацієнтів, яким накладено вузлові шви. На 180-ту та 360-ту добу скарги на біль у пацієнтів II групи

– відсутні, тоді, коли у I групі незначні больові відчуття виявлялися у одного пацієнта.

Порівнюючи сумарну кількість балів за шкалою оцінки рубців, впродовж всіх термінів спостереження виявлена менша сума у II групі пацієнтів порівняно із I групою.

Слід зазначити, що психо-емоційне задоволення пацієнтів, яким застосовано клей значно більше, ніж у I групі. Це пов'язано із скороченням терміну госпіталізації, відсутністю необхідності зняття швів та естетичним виглядом післяопераційної рани.

Таким чином, згідно із аналізом отриманих результатів за шкалою оцінки рубців, при застосуванні шкірного клею «Дермабонд» прогноз утворення нормотрофічного рубця більш сприятливий, ніж при накладанні на рану вузлових швів.

На 1-шу добу після проведеного оперативного втручання у пацієнтів I групи температура раневої поверхні перевищувала температуру шкіри протилежної здорової ділянки в середньому на $(2,1 \pm 0,04)^\circ\text{C}$, тоді коли у II групі – на $(1,44 \pm 0,04)^\circ\text{C}$ (рис. 3).

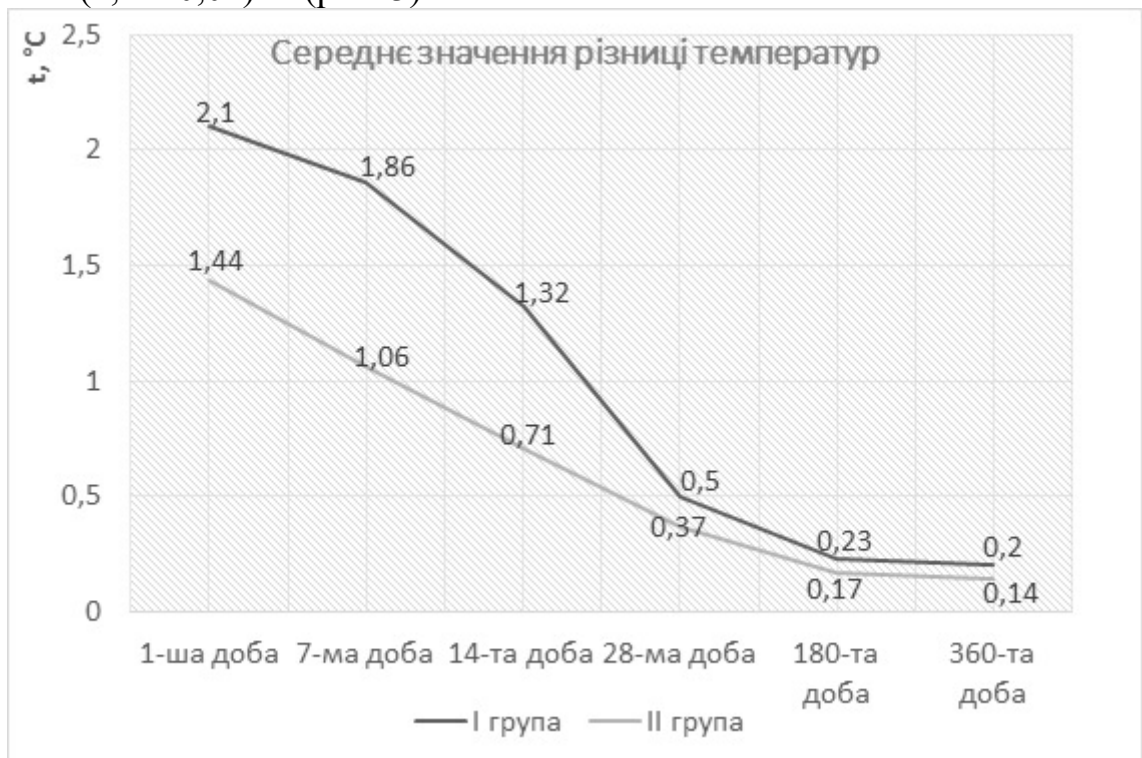


Рис. 3 Динаміка змін середніх значень різниці температур між рановими та інтактними ділянками у пацієнтів I та II груп.

На 7-му добу середні значення різниці температур між рановими та інтактними ділянками у пацієнтів, яким накладено вузлові шви, становила $(1,86 \pm 0,04)^\circ\text{C}$, у пацієнтів, яким нанесено клей – $(1,06 \pm 0,04)^\circ\text{C}$. Після зняття швів, на 14-ту добу після проведеного оперативного втручання середні значення різниці температурних показників сягало $(1,32 \pm 0,04)^\circ\text{C}$, що в 1,9 разів більше, ніж у пацієнтів II групи – $(0,71 \pm 0,04)^\circ\text{C}$.

На 28-му добу у пацієнтів I групи температура раневої поверхні перевищувала температуру шкіри протилежної здорової ділянки в

середньому на $(0,5 \pm 0,04)^\circ\text{C}$, у пацієнтів II групи така різниця в 1,4 разів менше – $(0,37 \pm 0,03)^\circ\text{C}$.

На 180-ту та 360-ту добу середнє значення різниці температурних показників у пацієнтів обох груп незначні – в межах $0,2^\circ\text{C}$, що на наш погляд не є відхиленням від норми.

За даними планіметричного дослідження, проведеного на 1-шу добу після проведеного оперативного втручання, загальна площа рубців у пацієнтів, яким накладено вузлові шви складала $8,37\text{ см}^2$ та $6,74\text{ см}^2$ у пацієнтів, яким нанесено шкірний клей. На 7-му добу у пацієнтів I групи цей показник збільшувався на 1,4 %, тоді, коли у II групі – зменшувався на 3,7 %. На 14-ту добу загальна площа рубців у пацієнтів I та II груп зменшилася на 3,7 % та 3,2 % відповідно відносно попереднього терміну спостереження. Зниження показника на 2,6 % у порівнянні із минулим терміном дослідження, імовірно є наслідком зняття вузлових швів, що призвело до покращення стану післяопераційних ран на 28-му добу, загальна площа рубців пацієнтів II групи складала $6,07\text{ см}^2$, що на $0,24\text{ мм}^2$ ($3,8\%$) менше відносно попереднього терміну спостереження. На 180-ту добу після проведеного оперативного втручання загальна площа рубців у пацієнтів, яким накладено вузлові шви зменшилася на 5,1 %, у пацієнтів, яким нанесено шкірний клей – на 4,1 %. На 360-ту добу спостереження загальна площа рубців зменшилася на $0,21\text{ см}^2$ ($2,8\%$) у пацієнтів I групи, на $0,2\text{ см}^2$ ($3,4\%$) – у пацієнтів II групи.

Встановлено, що при закритті операційних ран вузловими швами відбувалося зменшення загальної площі рубців на 12,2 % за 360 днів, при застосуванні шкірного клею – на 16,6 % (рис. 4).

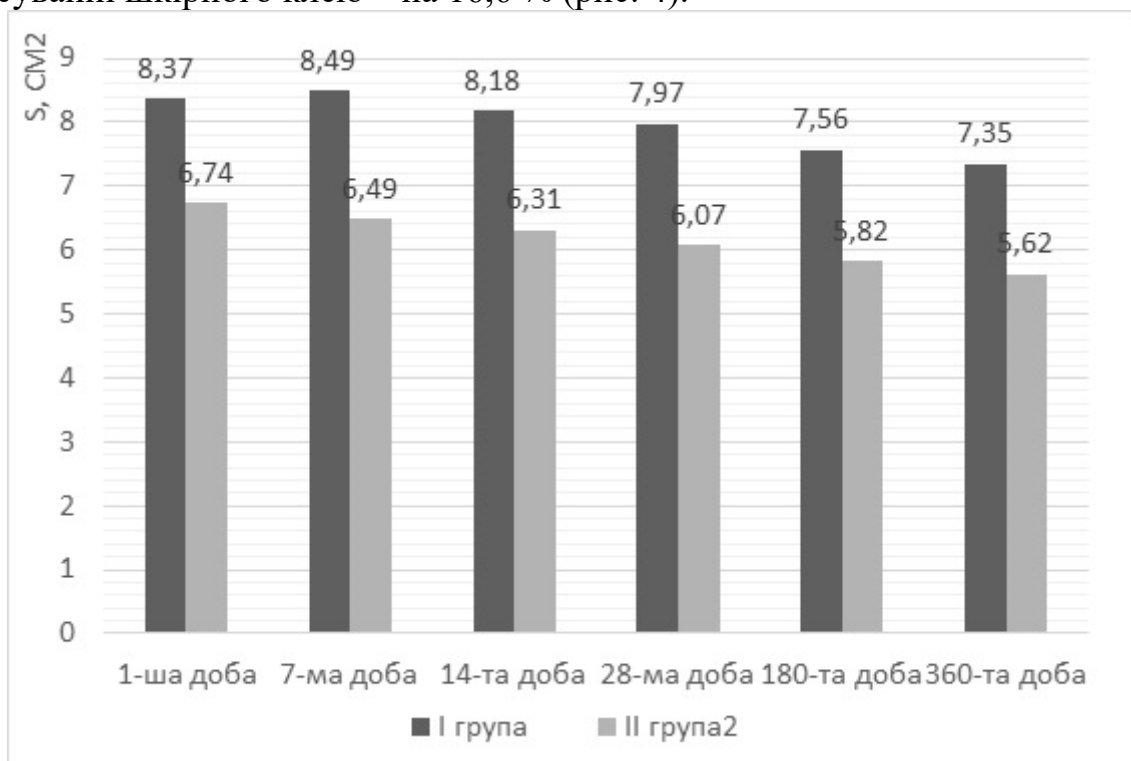


Рис. 4 Динаміка змін загальної площі рубців у пацієнтів I та II груп.

Застосування шкірного клею у клініці створює кращі умови для швидкого загоєння ран, скорочує терміни госпіталізації, полегшує перебіг післяопераційного ведення ран, дає змогу отримати оптимальний функціональний та естетичний ефект.

ВИСНОВКИ

У дисертаційній роботі наведено наукове обґрунтування і практичне вирішення однієї із актуальних задач хірургічної стоматології – підвищення ефективності профілактики утворення патологічних рубців шкіри голови та шиї на інтраопераційному етапі враховуючи клінічні, морфологічні та біохімічні властивості.

1. Застосування шкірного клею зменшує термін очищення та початок епітелізації рани на 3-тю добу у 80% експериментальних тварин. Щільність клітинних елементів у рубцевозмінених тканинах після накладання вузлових швів, впродовж усіх термінів досліджень, на 22,2% перевищує таку у щурів, яким нанесено шкірний клей, за умов відсутності в них мікроциркуляторних порушень.

2. Застосування шкірного клею призводить до зменшення інтенсивності активації процесів ВРО та виснаження факторів АО системи, про що свідчить динаміка змін показників цих систем на всіх етапах спостереження. У тварин, яким було нанесено на рану клей інтенсивність запальних явищ нижча (концентрація еластази у гомогенаті шкіри тварин I групи становила $(26,23 \pm 1,50)$ мккат/кг, у II групі – $(19,23 \pm 1,26)$ мккат/кг; неоптерину – $(34,70 \pm 1,06)$ нмоль/л та $(21,76 \pm 2,29)$ нмоль/л відповідно.

3. Репаративна здатність шкіри при нанесенні шкірного клею на післяопераційні рани відновлюється вже на 7-му добу: вміст РНК становить $(29,08 \pm 0,48)$ мкг/мл, ДНК – $(24,88 \pm 0,38)$ мкг/мл. На ранніх етапах загоєння післяопераційних ран, при застосуванні шкірного клею явища гіпоксії менш виражені, про що свідчить підвищення вмісту метаболітів NO до $31,05 \pm 0,84\%$, які практично досягають норми саме на 7-му добу – $26,66 \pm 0,40\%$.

4. Застосування нового методу профілактики утворення патологічних рубців, який полягає у накладанні внутрішньошкірного безперервного незнімного шва у комбінації із нанесенням шкірного клею «Дермабонд», дозволяє прискорити терміни епітелізації рани та скоротити кількість ліжко-днів у середньому на 3,7 доби.

5. Згідно із узагальненням отриманих результатів за стандартизованою шкалою оцінки рубців, при застосуванні шкірного клею «Дермабонд» прогноз стосовно можливості утворення нормотрофічного рубця більш сприятливий, ніж при накладанні на рану вузлових швів. Клінічні показники, що характеризують післяопераційні рубці, у пацієнтів II групи зафіксовані значно нижчими на ранніх термінах спостереження (на 1-шу добу на 39,9%, на 7-му – на 45,2%). Застосування шкірного клею знижує вираженість ознак гіпертермії на 1-у добу у пацієнтів II групи на

($0,66 \pm 0,04$) °C у порівнянні із такою у пацієнтів I групи, а на 7-му добу цей показник сягає ($0,8 \pm 0,04$) °C. Запропонований нами метод є більш ефективним для профілактики утворення патологічних рубців у порівнянні із накладанням вузлових швів, адже зменшення загальної площі рубців за 360 діб відбувається на 12,2%, а при застосуванні шкірного клею на 16,6%.

ПРАКТИЧНІ РЕКОМЕНДАЦІЇ

1. З метою профілактики утворення патологічних рубців шкіри голови та шиї в клінічній практиці доцільно наносити на рану шкірний клей «Дермабонд» у комбінації з внутрішньошкірним безперервним незнімним швом.

2. Для інтраопераційної профілактики утворення патологічних рубців голови та шиї пропонується наступний метод: для оптимального співставлення країв рани проводиться відшарування дерми навколо лінії розрізу та накладання внутрішньошкірного шва за авторською методикою, ниткою «Vicryl» 5.0. Після ретельного гемостазу та висушування на шкіру наноситься 2 шари клею «Дермабонд» з інтервалом 20-30 с. Перший шар якого наноситься з розрахунку, щоб край клеєвої композиції відступав мінімум на 4 мм від країв рани, а другий шар на 2,5-3 мм.

3. Для контролю якості формування післяопераційного рубця рекомендуємо проводити оцінку стану рубців за стандартизованою шкалою у нашій модифікації, термометрію рубцевозмінених тканин (за норму вважати температуру протилежної здорової ділянки) та планіметрію за запропонованою нами методикою з використанням комп'ютерної програми IpSquare.

СПИСОК ОПУБЛІКОВАНИХ ПРАЦЬ ЗА ТЕМОЮ ДИСЕРТАЦІЇ

1. Аветіков Д.С. Порівняльна характеристика ефективності методів профілактики утворення патологічних рубців / Д.С. Аветіков, Х.О. Трапова // Актуальні проблеми сучасної медицини: Вісник Української медичної стоматологічної академії. – 2013. – Том 13, випуск 2 (42). – С. 18-21. *Особистий внесок – автором проведено літературний пошук, проаналізовано результати.*

2. Аветіков Д.С. Переваги і недоліки існуючих методик профілактики утворення патологічних рубців / Д.С. Аветіков, Х.О. Трапова // Актуальні проблеми сучасної медицини: Вісник Української медичної стоматологічної академії. – 2013. – Том 13, випуск 3 (43). – С. 10-12. *Особистий внесок – автором проведено літературний пошук, проаналізовано результати.*

3. Аветіков Д.С. Сучасні аспекти патогенезу та профілактики утворення патологічних рубців / Д.С. Аветіков, Х.О. Трапова // Вісник проблем біології і медицини. – 2014. – Т.1 (107), №2. – С.44-47. *Особистий*

внесок – автором проведено експериментальне дослідження, літературний пошук, проаналізовано результати.

4. Аветіков Д.С. Морфологічна характеристика ранніх етапів післяопераційного раневого процесу шкіри у залежності від способу фіксації країв рани / Д.С. Аветіков, Х.О. Лоза, І.І. Старченко // Актуальні проблеми сучасної медицини: Вісник Української медичної стоматологічної академії. – 2015. – Том 15, випуск 1 (49). – С.149-152. *Особистий внесок – автором проведено експериментальне дослідження, забір матеріалу, літературний пошук, проаналізовано результати.*

5. Аветіков Д.С. Біохімічна характеристика післяопераційного раневого процесу шкіри у залежності від способу фіксації країв рани / Д.С. Аветіков, Х.О. Лоза // Актуальні проблеми сучасної медицини: Вісник Української медичної стоматологічної академії. – 2015. – Том 15, випуск 3 (51). – С.153-156. *Особистий внесок – автором проведено експериментальне дослідження, забір матеріалу, літературний пошук, проаналізовано результати.*

6. Avetikov D. Experimental-morphological substantiation of expediency to use the skin glue «Dermabond» for postoperative wound closure / D. Avetikov, K. Loza, I. Starchenko, E.O. Loza, M.I. Marushchak // GeorgianMedicalNews. – 2015. – V.244-245, №7-8. – P.90-93. *Особистий внесок – автором проведено експериментальне дослідження, забір матеріалу, літературний пошук, проаналізовано результати.*

7. Лоза Х.О. Клінічна характеристика стану рубцево-змінених тканин шкіри після операції / Х.О. Лоза, С.О. Ставицький, Є. О. Лоза, Л.І. Волошина, Д.С. Аветіков // Клінічна хірургія. – 2016. – № 4 (885). – С.61-63. *Особистий внесок – автором проведено клінічне дослідження, літературний пошук, аналіз та узагальнення клінічних досліджень.*

8. Патент на корисну модель 84183, Україна, МПК А61В 19/00. Спосіб інтраопераційної профілактики утворення патологічних рубців голови та шиї / Д.С. Аветіков, С.О. Ставицький, О.О. Розколупа, Х.О. Трапова - № u 201205747; заявл. 23.04.2013; опубл. 10.10.2013, Бюл. № 19. *Особистий внесок – огляд літератури щодо цієї проблеми, участь в проведенні патентного пошуку та клінічній апробації методу.*

9. Трапова Х.О. Оптимізація інтраопераційного методу профілактики утворення патологічних рубців / Х.О. Трапова // Всеукраїнський медичний журнал молодих вчених «Хист». – Чернівці, 2013. – Випуск 15. – С. 305.

10. Аветіков Д.С. Порівняльний аналіз методик профілактики утворення патологічних рубців / Д.С. Аветіков, Х.О. Трапова // Український медичний альманах: матеріали III Всеукраїнської науково-практичної конференції «Сучасні можливості стоматології». – 2013. – Т.16, №1. – С. 9-11. *Особистий внесок – автором проведено літературний пошук, проаналізовано результати.*

11. Аветіков Д.С. Преимущества и недостатки существующих методов профилактики образования патологических рубцов / Д.С.

Аветиков, К.О. Трапова // Стоматология славянских государств: материалы VI международной научно-практической конференции. – Белгород, 2013. – С.14-15. *Особистий внесок – автором проведено літературний пошук, проаналізовано результати.*

12. Трапова Х.О. Порівняльний аналіз методик профілактики утворення патологічних рубців / Х.О. Трапова // Актуальні питання клінічної медицини: тези доповідей науково-практичної конференції лікарів-інтернів, магістрів та клінічних ординаторів. – Полтава, 2013. – С.96-97. *Особистий внесок – автором проведено літературний пошук, проаналізовано результати.*

13. Аветиков Д.С. Анализ эффективности современных методов профилактики образования патологических рубцов / Д.С. Аветиков, К.О. Лоза // The European scientific and practical congress «Global scientific unity 2014». – Prague, 2014. – Vol. 2. – P.46-49. *Особистий внесок – автором проведено літературний пошук, проаналізовано результати.*

14. Аветіков Д.С. Морфологічні особливості процесу загоювання післяопераційних шкірних ран у залежності від використання шовного матеріалу / Д.С. Аветіков, Х.О. Лоза // Актуальні проблеми стоматології: матеріали міжнародної науково-практичної конференції, присвяченої 90-річчю з дня народження доктора медичних наук, професора Евальда Яновича Вареса. – Львів, 2015. – Випуск 14. – С.8. *Особистий внесок – автором проведено експериментальне дослідження, забір матеріалу, літературний пошук, проаналізовано результати.*

15. Аветіков Д.С. Аналіз результатів морфологічного дослідження процесу загоювання післяопераційних шкірних ран у залежності від використання шовного матеріалу / Д.С. Аветіков, Х.О. Лоза // Матеріали IV з'їзду Української асоціації черепно-щелепно-лицевих хірургів. – Київ, 2015. – С.123-124. *Особистий внесок – автором проведено експериментальне дослідження, забір матеріалу, літературний пошук, проаналізовано результати.*

16. Аветіков Д.С. Вплив різних видів шовних матеріалів на показники вільнорадикального окиснення ліпідів у гомогенаті шкіри щурів / Д.С. Аветіков, Х.О. Лоза, І.Я. Криницька // Клінічна стоматологія (щоквартальний науково-практичний журнал). – 2015. – № 3-4 (12-13). – С. 83. *Особистий внесок – автором проведено експериментальне дослідження, забір матеріалу, літературний пошук, проаналізовано результати.*

17. Лоза Х.О. Клінічна характеристика динаміки змін стану післяопераційних рубцевозмінених тканин шкіри / Х.О. Лоза, Д.С. Аветіков // Сучасна стоматологія та щелепно-лицева хірургія: матеріали міжнародної науково-практичної конференції. – Київ, 2016. – С.128-130. *Особистий внесок – автором проведено клінічне дослідження, літературний пошук, аналіз та узагальнення клінічних досліджень.*

АНОТАЦІЯ

Лоза Х.О. Інтраопераційна профілактика утворення патологічних рубців шкіри в різних ділянках обличчя та шиї (експериментально-клінічне дослідження). – На правах рукопису.

Дисертація на здобуття наукового ступеня кандидата медичних наук за спеціальністю 14.01.22 – стоматологія. - Вищий державний навчальний заклад України «Українська медична стоматологічна академія» МОЗ України, Полтава, 2016.

Дисертація є клінічною роботою, яка присвячена підвищенню ефективності профілактичних заходів в інтраопераційному періоді стосовно виникнення післяопераційних рубців шкіри різних анатомічних ділянок обличчя та шиї, зокрема скороченню терміну лікування та покращенню клінічного перебігу шляхом застосування клейових технологій.

Клінічні дослідження включали 60 пацієнтів, яким проведено оперативне втручання з приводу видалення доброякісних новоутворень чи інші місцево-пластичні операції. Розподіл клінічних груп проведено у залежності від способу закриття операційної рани. До I групи ввійшло 30 пацієнтів, яким накладено вузлові шви, до II групи – 30 пацієнтів, яким у якості профілактики утворення патологічних рубців на ранову поверхню нанесено шкірний клей «Дермабонд». Для створення необхідних умов нанесення шкірного клею «Дермабонд» ушивання рани проводили за запропонованим способом.

Проведений аналіз динаміки змін клінічних параметрів рубця, температурних показників та площі рубцевозмінених тканин дозволяє стверджувати про переваги застосування шкірного клею у клініці, а саме – створення кращих умов для швидкого загоєння ран, скорочення терміну госпіталізації, полегшення перебігу післяопераційного ведення ран, що дає змогу отримати оптимальний функціональний та естетичний ефект.

Ключові слова: гіпертрофічні рубці, келоїдні рубці, профілактика, шкірний клей, закриття операційної рани.

АННОТАЦИЯ

Лоза К.О. Интраоперационная профилактика образования патологических рубцов кожи в различных участках лица и шеи (экспериментально-клиническое исследование). - На правах рукописи.

Диссертация на соискание научной степени кандидата медицинских наук по специальности 14.01.22 - стоматология. – Высшее государственное учебное заведение Украины «Украинская медицинская стоматологическая академия» МЗ Украины, Полтава, 2016.

Диссертация является клинической работой, посвященной повышению эффективности профилактических мероприятий в

интраоперационном периоде относительно возникновения послеоперационных рубцов кожи различных анатомических областей лица и шеи, в частности сокращению срока лечения и улучшению клинического течения путем применения клеевых технологий.

Клинические исследования включали 60 пациентов, которым проведено оперативное вмешательство по поводу удаления доброкачественных новообразований или других местно-пластических операций. Распределение клинических групп проведено в зависимости от способа закрытия операционной раны. В I группу вошли 30 пациентов, которым наложены узловые швы, во II группу - 30 пациентов, которым в качестве профилактики образования патологических рубцов на раневую поверхность наносился кожный клей «Дермабонд». Для создания необходимых условий для нанесения кожного клея «Дермабонд» проводили ушивание раны по предложенному способу.

На протяжении всех сроков клинического наблюдения жалобы на более интенсивный зуд были у большего числа пациентов I группы, которым наложены узловые швы. Болевые ощущения менее интенсивные у пациентов, которым нанесен клей на ранних сроках обследования (на 1-е, 7-е, 14-е и 28-е сутки) в 2,1, 2,6, 3,6 и 4,5 раз по сравнению с группой пациентов, которым наложены швы. На 180-е и 360-е сутки жалобы на боль у пациентов II группы отсутствовали, незначительные болевые ощущения были у одного пациента I группы. Согласно анализу полученных результатов по шкале оценки рубцов, при применении кожного клея «Дермабонд» прогноз образования нормотрофического рубца более благоприятный, чем при наложении на рану узловых швов.

На 7-е сутки среднее значение разности температур между раневыми и интактными участками у пациентов, которым наложены узловые швы, составляло $(1,86 \pm 0,04)^\circ\text{C}$, у пациентов, которым нанесен клей - $(1,06 \pm 0,04)^\circ\text{C}$. После снятия швов, на 14-е сутки после проведенного оперативного вмешательства, среднее значение разности температурных показателей достигало $(1,32 \pm 0,04)^\circ\text{C}$, что в 1,9 раз больше, чем у пациентов II группы - $(0,71 \pm 0,04)^\circ\text{C}$.

Установлено, что при закрытии операционных ран узловыми швами происходит уменьшение общей площади рубцов на 12,2% за 360 дней, при применении кожного клея - на 16,6% за 360 дней.

Проведенный анализ динамики изменений клинических параметров рубца, температурных показателей и площади рубцовоизмененных тканей позволяет утверждать о преимуществах применения кожного клея в клинике, а именно – создание лучших условий для быстрого заживления ран, сокращение срока госпитализации, облегчение течения послеоперационного ведения ран, что позволяет получить оптимальный функциональный и эстетический эффекты.

Ключевые слова: гипертрофические рубцы, келоидные рубцы, профилактика, кожный клей, закрытие операционной раны.

SUMMARY

Loza K.O. Intraoperative prevention of the formation of pathological scarring of the skin in different parts of the face and neck (experimentally-clinical research). - The manuscript.

Thesis for a candidate's degree by specialty 14.01.22 - dentistry. - Higher educational establishment of Ukraine "Ukrainian Medical Dental Academy" MoH of Ukraine, Poltava, 2016.

The thesis is the clinical work, which is dedicated to increasing the effectiveness of prevention measures in the intraoperative period regarding occurrence of postoperative scars skin of various anatomical sites of the face and neck, including shortening the treatment and improvement of clinical course by applying adhesive technology.

The clinical study included 60 patients who performed surgery on the removal of benign tumors or other locally plastic surgery. Distribution clinical groups held in depending on how close the wound. Before I group included 30 patients who imposed nodal joints to the second group - 30 patients who as prevent formation of pathological scarring of the skin wound surface applied adhesive "Dermabond." To create the necessary conditions for the application of skin glue "Dermabond" wound closure was carried out by the proposed method.

The analysis of the dynamics of changes in clinical parameters scar, temperature indicators and areas rubtsevozminenyh tissue can argue about the benefits of skin glue in the clinic - namely, creating better conditions for rapid wound healing, shorten hospitalization facilitate postoperative driving wounds which allows you to get the best functional and aesthetic effect.

Key words: hypertrophic scars, keloid scars, prevention, skin adhesive closure of the wound.

ПЕРЕЛІК УМОВНИХ СКОРОЧЕНЬ

ВРО – вільнорадикальне окиснення

ПОЛ – перикисне окиснення ліпідів

ГПЛ – гідро перекиси ліпідів

АО – антиоксидантна система

АФК – активні форми кисню

ДК – дієнові кон'югати

ТК – трієнові кон'югати

ТБК-АП – тіобарбітурова кислота – активні продукти

ДНК – дезоксирибонуклеїнова кислота

РНК – рибонуклеїнова кислота

ОМБ – окислювальна модифікація білків

СОД – супероксиддисмутаза

NO – оксид азоту