

Київський медичний університет УАНМ

м. Київ

Кафедра ортопедичної стоматології та ортодонтії

**Застосування сучасних методів визначення стану оклюзії в комплексній підготовці до зубного протезування пацієнтів з вторинними зубощелепними деформаціями**

*О. В. Федорова*

**Актуальність:** Незважаючи на значний розвиток сучасної стоматології, в ортопедичній практиці залишається досить актуальною проблема лікування і реабілітації пацієнтів із частковими дефектами зубних рядів, що ускладнені вторинними зубощелепними деформаціями (ВЗЩД). Часткова втрата зубів викликає патологічні зміни в жувальному апараті, які проявляються не тільки в порушенні анатомічної та функціональної єдності зубних рядів, але й у виникненні змін в співвідношенні між зубами, зубними рядами, елементами скронево-щелепних суглобів, та у функції жувальних м'язів. За таких клінічних умов зубне протезування без попередньої підготовки всіх ланок зубощелепного апарату (нормалізація оклюзійних співвідношень зубних рядів, елементів СНЩС, перебудова міотатичного рефлексу) не досягне бажаного результату. (Дорошенко С. І., 1991; Біда В. І., 2003; Каламкаров Х. А., 2004; Неспрядько В. П., 2006; Дворник В. Н., 2009; ). Ефективність лікування пацієнтів із значними змінами оклюзії при ВЗЩД в значній мірі залежить від точності встановленого діагнозу, якості підготовки ротової порожнини до протезування, правильного вибору конструкцій протезів та тактики лікування. Однією з найпоширеніших причин невдалого лікування пацієнтів з ВЗЩД є недостатньо відновленні оклюзійні контакти.

**Мета дослідження:** Удосконалення комплексного лікування пацієнтів з вторинними зубощелепними деформаціями, зумовленими втратою зубів та

несвоєчасним ортопедичним лікуванням, шляхом застосування сучасних методів для визначення порушень оклюзійних контактів.

**Матеріали та методи дослідження.** Нами було прийнято на ортопедичне лікування 70 пацієнтів з вторинними зубощелепними деформаціями (ВЗЩД) і з них 42 (60, 0%) особи жіночої та 24 (40, 0%) чоловічої статі. Пацієнтів розподілили на 2 групи: 1-група 45 (64, 29%) – особи, з двостороннім обмеженням ДЗР, та 2 група – 25 (35, 71%) пацієнтів із дистально необмеженими дефектами зубних рядів. При визначенні діагнозу застосовувалися як клінічні, так і допоміжні методи дослідження, а саме: прицільна денціальна рентгенографія, ортопантомографія телерентгенографія в бічній проекції, КТ, поверхнева ЕМГ жувальних м'язів, вимірювання діагностичних моделей, тощо.

В зв'язку з особливостями клінічної картини підготовка до протезування в обох підгрупах була різною. При втраті бічних зубів з дистально необмеженими ДЗР у пацієнтів з ВЗЩД спостерігалось зниження висоти прикусу, дистальне зміщення нижньої щелепи, протрузія верхніх фронтальних зубів. Одночасно з корекцією оклюзійних співвідношень проводилося відновлення артикуляційних взаємовідношень елементів СНЩС та міотатичного рефлексу(під контролем КТ). Перебудова всіх ланок зубощелепної системи до завершального зубного протезування у цієї групи пацієнтів відбувалася за допомогою тимчасових знімних та незнімних протезів, які виготовлялись одночасно за розробленою нами методикою. Підготовка пацієнтів з ВЗЩД на тлі дистально обмежених ДЗР починалась з усунення зубощелепних деформацій, яка проводилася різними способами, в залежності від їх виду, ступеня вираженості та віку пацієнта. Для цього використовували методи зішліфування супраконтактів, вколочення зубів, що знаходилися в супрапозиції, ортопедичного відновлення коронкової частини зубів та зубних рядів за допомогою тимчасових конструкцій.

Для більш точної діагностики оклюзійних порушень у пацієнтів обох груп застосовувався діагностичний комплекс T-scan. Дана система спрощувала корекцію оклюзії як на етапах підготовки- на тимчасових конструкціях, так і підчас завершального протезування. Застосування комп'ютерного аналізу дозволило отримати об'єктивні дані стосовно сили, часу виникнення та послідовності оклюзійних контактів, точно виявляти супраконтакти, порівнювати жувальне навантаження на лівому та правому боці щелеп, оцінювати стан жувальних м'язів. На відміну від класичної методики оцінки оклюзійних контактів за допомогою оклюдограмм, застосування системи T-scan сприяло отриманню більш точних та якісних даних, дозволяло зберігати та порівнювати отриману інформацію на всіх етапах лікування: від підготовки до завершального протезування. (Рис.1-3).



Рис. 1. Загальний вигляд системи T-scan.

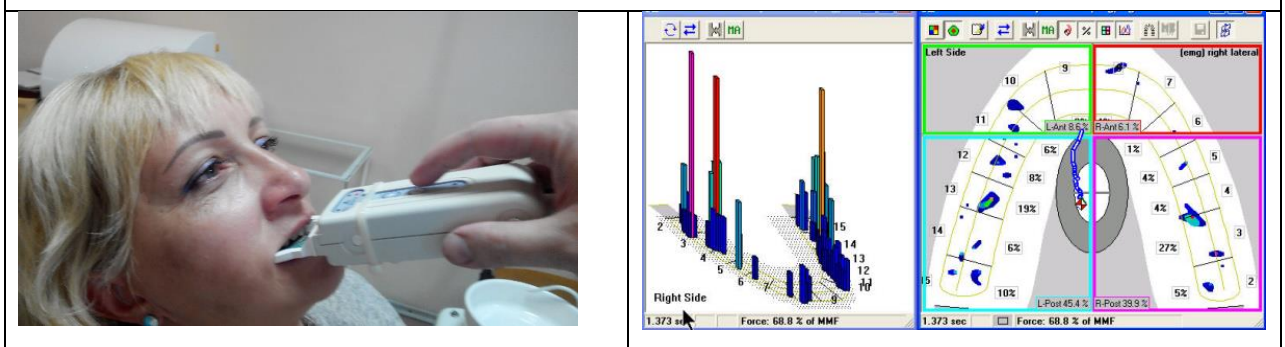


Рис. 2. Процес дослідження

Рис.3. Аналіз результатів дослідження.

Дослідження оклюзії за допомогою “T- ScanIII “ проводилось у всіх періодах лікування пацієнтів з ВЗЩД. Загальну оцінку стану оклюзії після закінчення лікування проводили по трьом основним параметрам:

1. Ідентифікація сили та положення кожного оклюзійного контакту. В положенні ЦО контакти мали бути рівномірно розподіленими по всім зубам.
2. "Траєкторія сил", яка відображалася у вигляді червоної лінії у разі досягнення максимального фісурно-бугоркового змикання, а кінцеве положення при максимальному змиканні –помічалось червоно-білим ромбіком. В нормі ця позначка розміщувалася в межах сірого овалу, а в положенні ЦО –знаходилася на центральній лінії.
3. Баланс оклюзії, який відображався окремо для лівого та правого боків зубного ряду у відсотках. В ідеалі цей показник повинен становити по 50% для кожної сторони зубного ряду.

Для уточнення та деталізації контактів використовували артикуляційний папір

Збалансована оклюзія характеризувалася:

-відсутністю на оклюдограмі контактів, пофарбованих в червоний та рожевий кольори;

рівномірно розподіленими по всьому зубному ряду множинними контактами синього, або інших кольорів(з незначною різницею за силою);

-балансом відсоткового навантаження між зубами антагоністами з лівого та правого боків щелеп(в ідеалі: 50%-50%) ;

-прямолінійністю вектора сумарного навантаження, який повинен починатися у фронтальній ділянці і закінчуватися в центрі в середньої третини піднебіння.

Висновки:

1. У пацієнтів із вторинними зубощелепними деформаціями важливішою складовою раціонального ортопедичного лікування є комплексна підготовка до зубного протезування, яка повинна охоплювати всі ланки зубощелепного апарату.
2. Ортопедичну підготовку у пацієнтів із вторинними зубощелепними деформаціями, що супроводжуються значною втратою зубів,

необхідно проводити з використанням тимчасових протезів, які дозволяють здійснити підготовку всіх ланок зубощелепного апарату та адаптовану корекцію оклюзійних, суглобових співвідношень, а також перебудову міотатичного рефлексу.

3. Для підвищення рівня діагностики та лікування оклюзійних порушень у пацієнтів з ВЗЩД необхідно застосовувати комп'ютерну методику вивчення T-Scan, оскільки аналіз контактів зубів є визначальним та його необхідно проводити на всіх етапах лікування і робити це досить ретельно.
4. Тільки такий підхід до надання ортопедичної допомоги пацієнтам з ВЗЩД дозволить забезпечити фізіологічні умови функціонування їх жувального апарату після проведеного зубного протезування.